

UIT


NORGES
ARKTISKE
UNIVERSITET

Ti vanligste problemene som oppstår etter utlevering av avtakbar protese og mulige tiltak

*Asbjørn Jokstad
Institutt for klinisk odontologi
Universitetet i Tromsø*



Ti vanlige pasientklager

1. Protesen løsner!
 2. Det svir!
 3. Det er vanskelig å snakke!
 4. Tennene klaprer!
 5. Tennene er stygge!
 6. Det er ikke nok plass til tunga!
 7. Det gjør vondt!
 8. Jeg vil ha nye proteser!
 9. Protesen er gått i stykker!
 10. Jeg biter meg i kinnene eller i leppene!
- 

1. Protesen løsner!

- Ved drag: mangelfull retensjon
- Ved tale/spise: mangelfull stabilitet

Tiltak:

1. Klarlegg om det er mangel på retensjon eller stabilitet

Årsak må identifiseres før videre tiltak

“Gjennomsnittsprotesen” mangler:	
stabilitet	49-57%
retensjon	18-56 %

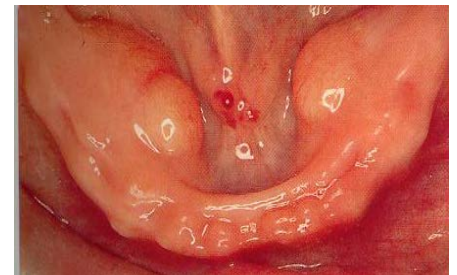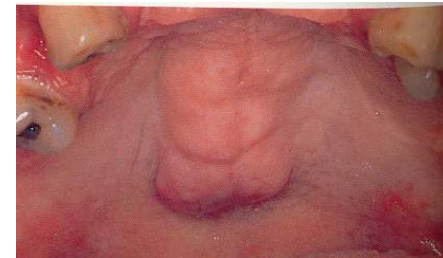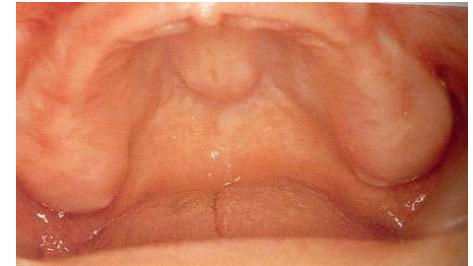1 a. Protesen løsner ved drag

Tiltak:

1. Vurder korreksjon av indre passform

Avlaste over harde benpartier

Ta hensyn til "flabby ridges"



1 a. Protesen løsner ved drag

Tiltak:

1. Vurder korreksjon av indre passform

Avlaste over harde benpartier

Ta hensyn til "flabby ridges"

2. Vurder korreksjon av proteseperiferi

- utfylling av overgangsfold
- utsparing for frenulae og bånd
- lengde ved Ah-linje
- lengde ved retromolare pute
- lengde ved linea mylohyoidea

1 a. Protesen løsner ved drag

Tiltak:

1. Vurder korreksjon av indre passform

Avlaste over harde benpartier

Ta hensyn til "flabby ridges"

2. Vurder korreksjon av proteseperiferi

- utfylling av overgangsfold

- utsparing for frenulae og bånd

- lengde ved Ah-linje

- lengde ved retromolare pute

- lengde ved linea mylohyoidea

3. Saliva kvantitet/kvalitet, medisinerer?

...

4. Vurder ny protese

1 b. Protesen løsner ved tale/spise

Tiltak:

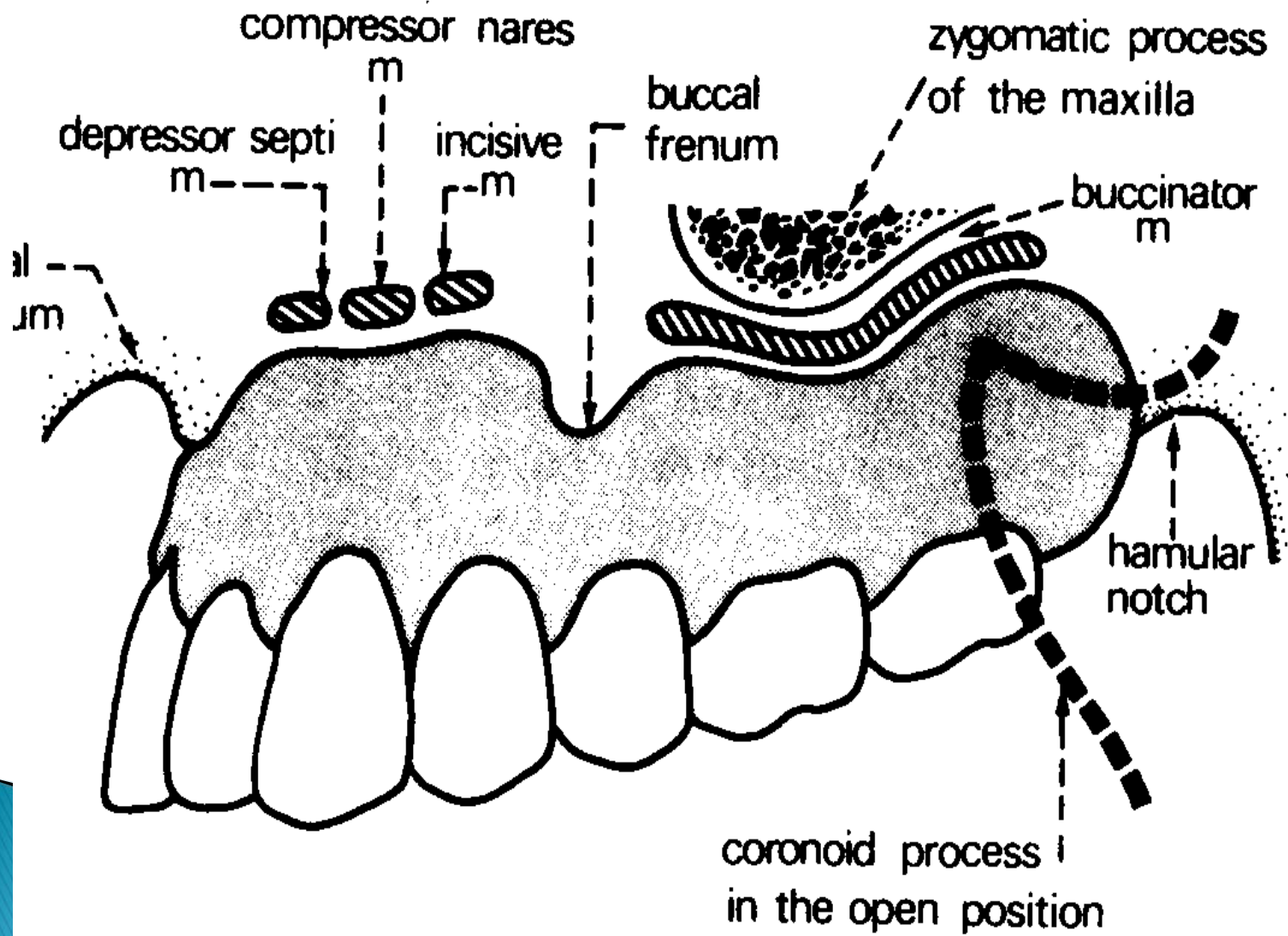
1. Vurder korreksjon av indre passform
2. Vurder korreksjon av okklusjon
 - bilateral stabilitet i RP
 - balanse ved protrusjon til "kant i kant bitt"
 - balanse ved laterotrusjon til venstre
 - balanse ved laterotrusjon til høyre

1 b. Protesen løsner ved tale/spise

Tiltak:

1. Vurder korreksjon av indre passform
2. Vurder korreksjon av okklusjon
 - bilateral stabilitet i RP
 - balanse ved protrusjon til "kant i kant bitt"
 - balanse ved laterotrusjon til venstre
 - balanse ved laterotrusjon til høyre
3. Vurder korreksjon av ytre passform
4. Instruer/forklar pasienten
5. Vurder ny protese

Anatomiske strukturer i overkjeven



2. Det svir!

Kan være:

▶ Candidiasis

▶ Cheilitt

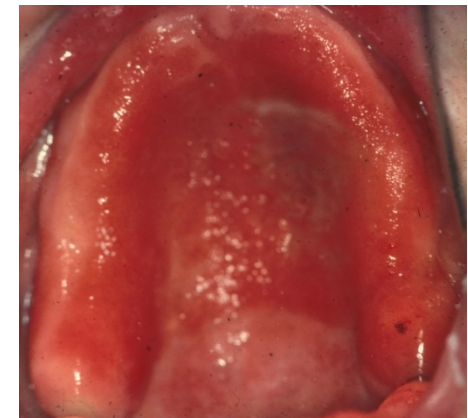
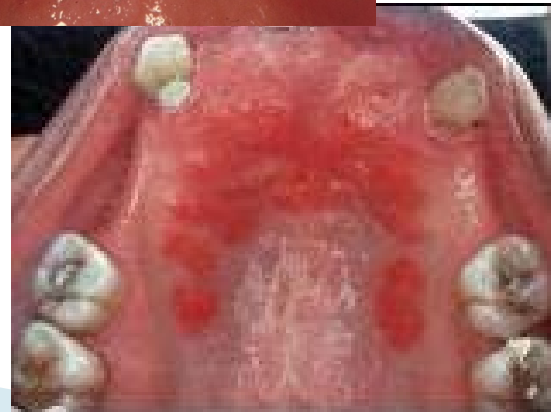
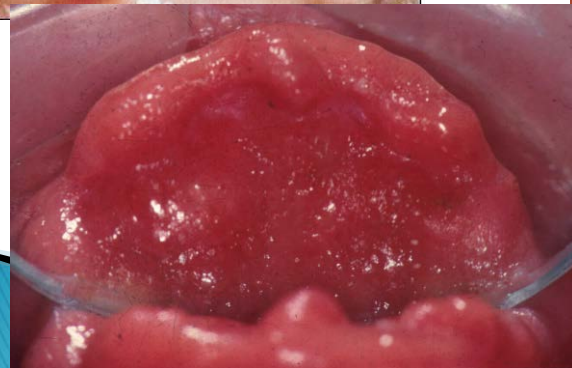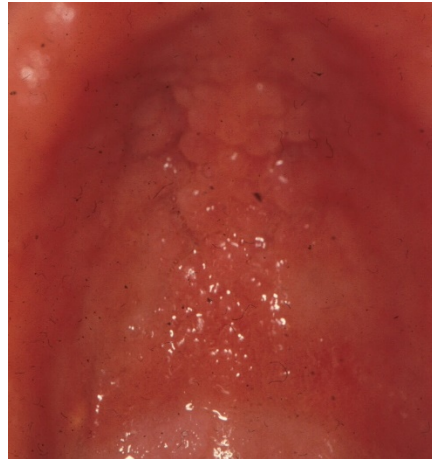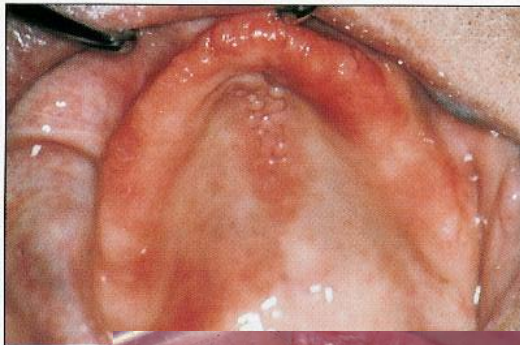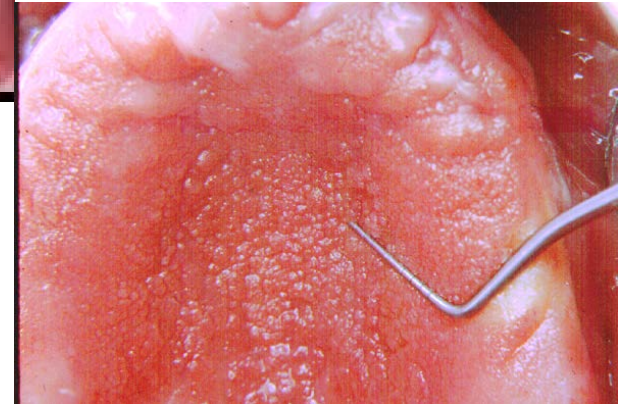
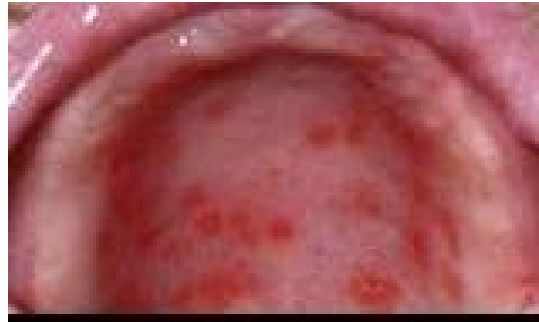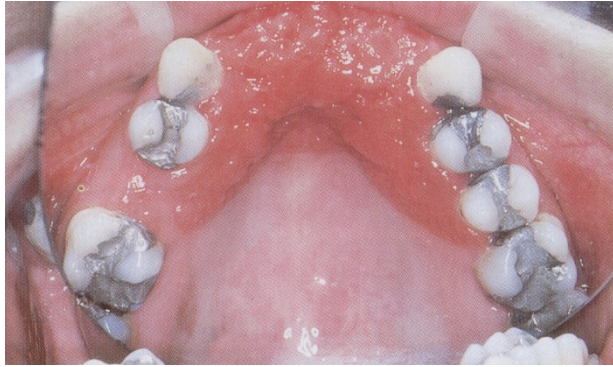
▶ Medisinbivirkninger (mono / kombinasjon)

- Cytostatika, tricyclisk antidepressiva, antiflogistika, antibiotika, ...

▶ Burning mouth syndrome

▶ Sjögren's, toksisitet, allergi?

Proteserelatert candidiasis – klinisk heterogent



Proteserelatert candidiasis – klinisk bilde

- ▶ Spesielle Candidiasis species
- ▶ Primært i ganen
- ▶ Ofte Candidiasis på/i protesebasis
- ▶ Predisponerende: Diabetes mellitus, cytostatica, strålebehandling, bredspektra antibiotika, o.a.
- ▶ Menn: kvinner 1:4
- ▶ Tre typer:
 - Lokalisert
 - Generell enkel
 - Generell grannulær

FAKTORER SOM VURDERES- Candidiasis

- ▶ ORAL HYGIENE
- ▶ DAG OG NATT BRUK
- ▶ PROTESEINDUSERT?
 - TRYKK IRRITASJON
- ▶ MEDIKAMENT?
- ▶ TRYKKAVLASTNING?
 - FUNKSJONSMATERIALE
- ▶ KIRURGI?
- ▶ MIKROBØLGEOVN?

Proteserelatert candidiasis - behandling

Lokalbehandling:

- ▶ Amphotericin B sugetabletter
- ▶ Nystatin mixtur
- ▶ Clotrimazol krem
 - Behandlingstid 4–6 uker

Systemisk behandling:

- ▶ Fluconazol kapsler eller mikstur
 - Behandlingstid 2–4 uker

For tidlige avslutning av behandlingskur gir høy residivrisiko


SE: <http://www.helsebiblioteket.no>

3. Det er vanskelig å prate!

Tiltak:

- ▶ Hvis det er nye proteser: vent ca. 30 dager (evt. lengre dersom hørselshemmet)

Generelle problemer oftest pga mangel på interokklusal avstand, tungeplass og/eller for lavt okklusalplan. Verifiser med:

- ▶ S, Sj: Interokklusalavstand for liten
 - ▶ KK, TT: for tykk palatinalt
 - ▶ F, V: okj incisivene kan endres vertikalt
 - ▶ D: okj incisivene kan endres horisontalt
- 

4. Tennene klaprer

- ▶ Manglende interokklusjonavstand
- ▶ Kontroller for lyd

Tiltak:

Vurder om overkjeven eller underkjevens bittplan skal flyttes

5. Tennene er stygge!

Tiltak:

Klarlegg hva som er hovedproblemet:

- ▶ Okklusale ansiktshøyde?
- ▶ Ansiktsprofilen / utbyggingen av leppe/kinn?
- ▶ Tennenenes eksponeringsgrad ?
- ▶ Tannvalg?
- ▶ Manglende individualisering?

2. Korrigjer

3. Vurder ny protese

6. Det er ikke nok plass til tunga!

1. Vurder korreksjon av indre passform
2. Vurder korreksjon av ytre passform
3. Vurder :


okklusalplanetns beliggenhet

dårlig okklusjon

interokklusalavstand

4. Korrigjer

7. Det gjør vondt!

- ▶ Kjeveleddene
 - ▶ Tunge
 - ▶ Under protesen
 - ▶ Langs proteseranden
- 

7a. Det gjør vondt i kjeveleddene!

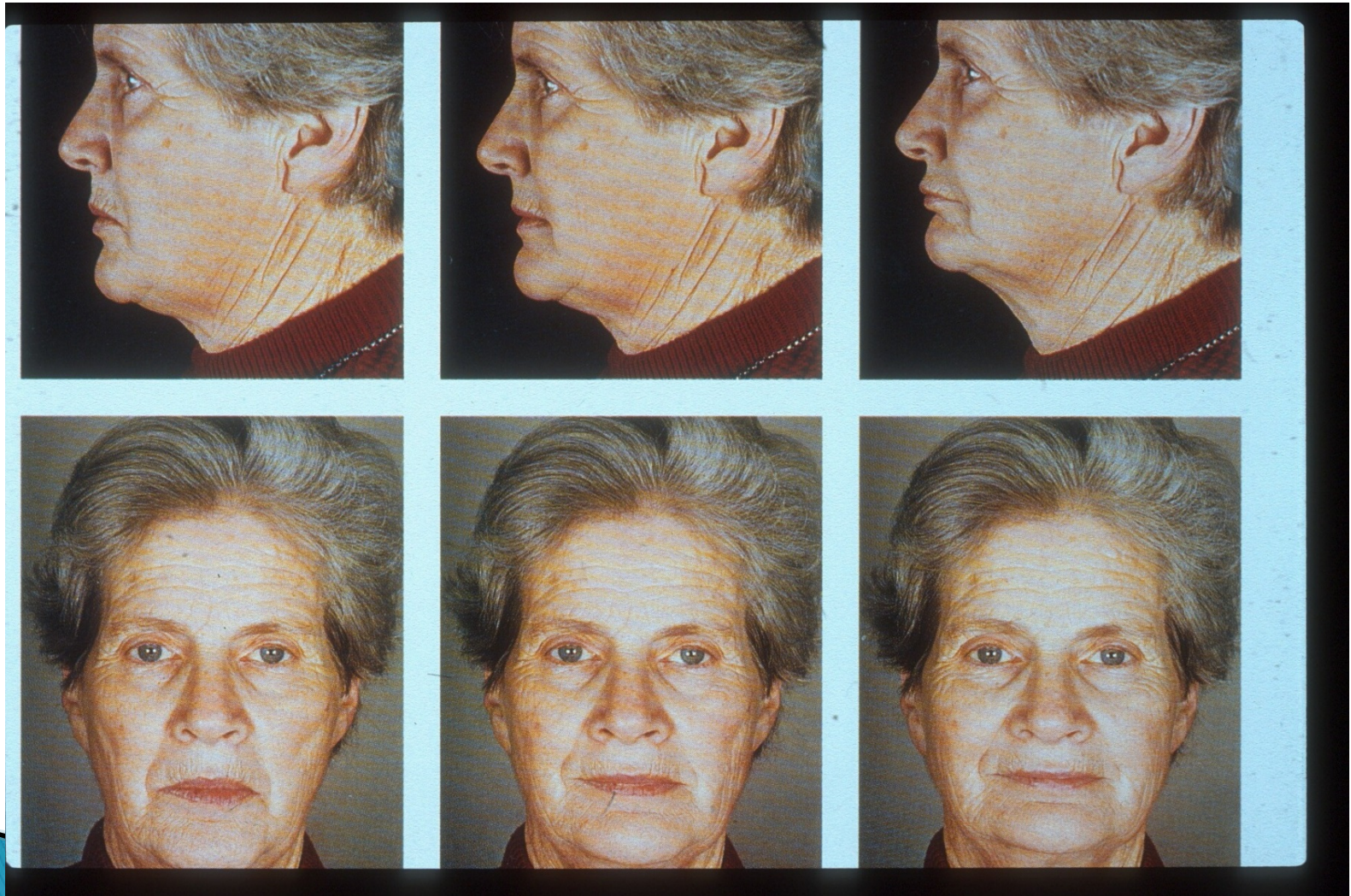Årsak:

- Mangelfull interokklusalavstand

Smertene er ofte i kombinasjon med smerter fra slimhinnen. I situasjoner hvor dette har vært korrigert med softlinere persisterer smertene i kjeveleddet.

Tiltak: Ny protese

7a. Det gjør vondt i kjeveleddene!



7b. Det gjør vondt i tunga!

Sjekk

- Direkte trauma mot tungen
 - Ujevn tann ---- diastema
- Begrensning av bevegelse
 - For lingualt plasserte posteriore tenner

Tiltak:

puss og polering av årsakstann
lukke diastema med klar akryl
fjerne lingualt
korrigere okklusjonsplan
ny protese?

7c. Det gjør vondt under protesesen!

- ▶ Sjekk:
 - Perifer eller sentral?
 - Diffus eller begrenset?
 - Med eller uten erytem?
 - Gnag pga undersnitt eller tori?

Tiltak:

Fit-checker?

Foring?

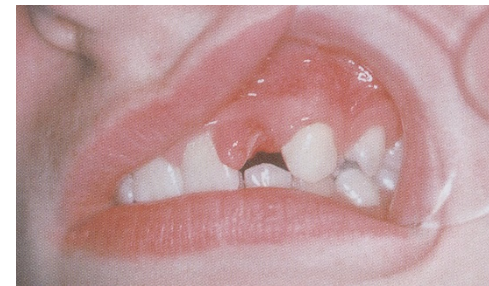Fjerne eventuell overekstensjon

Undersøk interokklusjon avstand

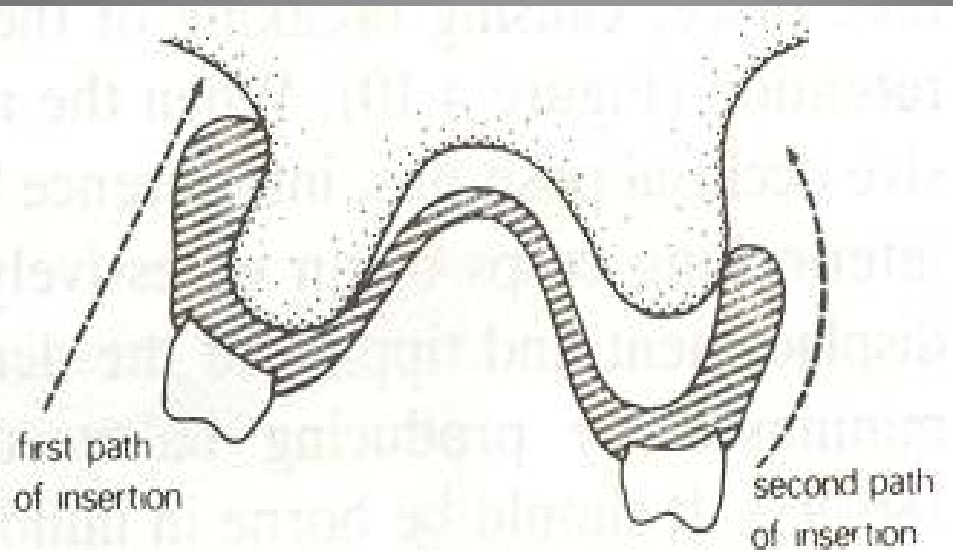
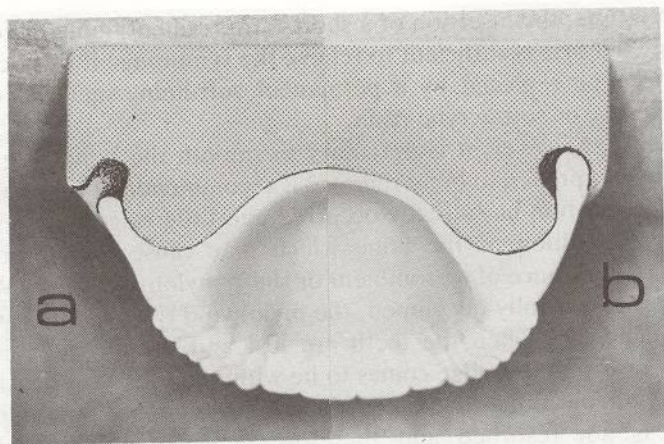
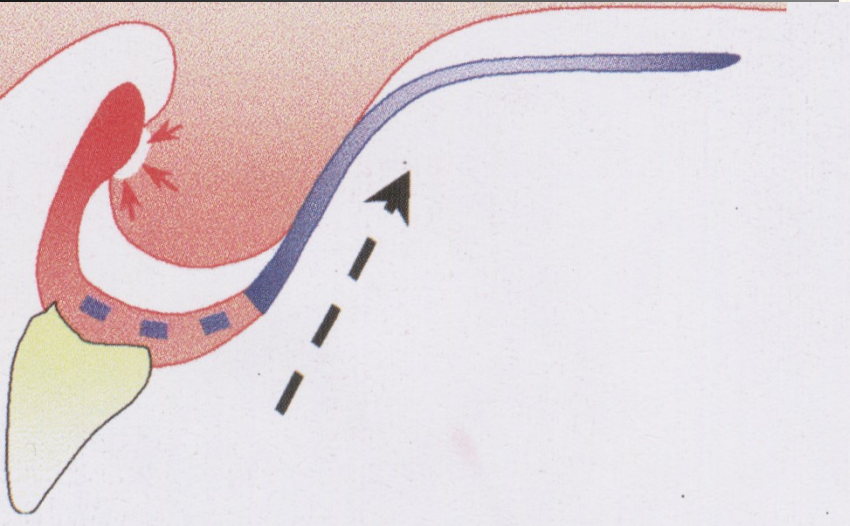
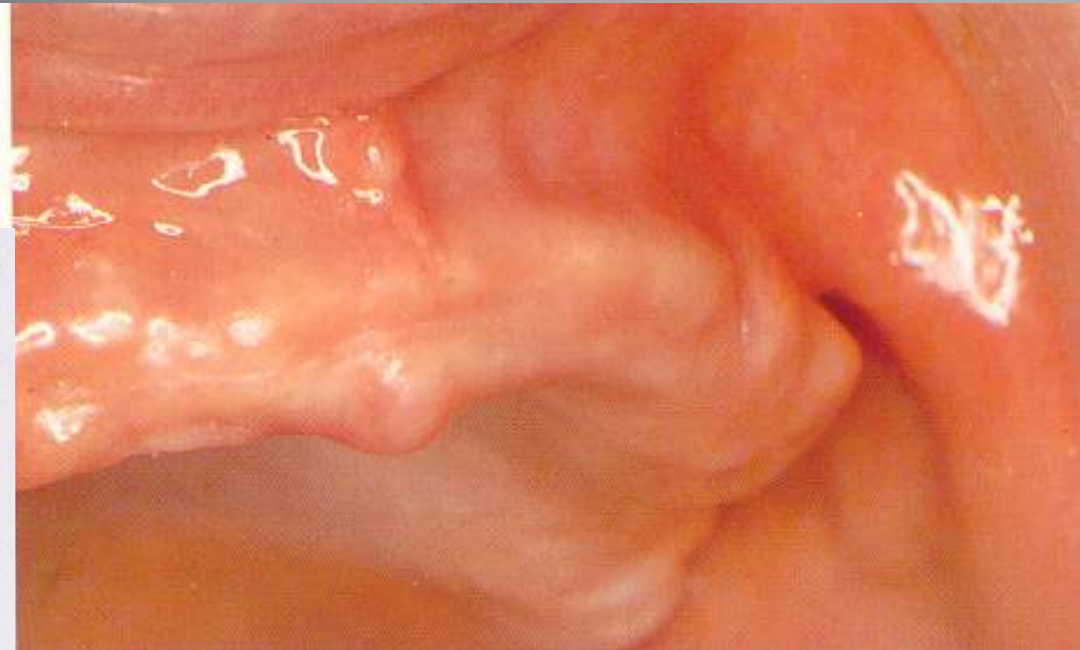toksisk / Candidiasis / allergi / saliva
undersøkelse?

Slimhinnekomplikasjoner

- ▶ Endringer i lokalmiljøet/passform → Protese passer dårlig → vevstrauma
- ▶ Rødhet eller hypertrofisk vevsrespons
- ▶ Hvis mukosa ødelegges, oppstår sår
- ▶ Mindre alvorlige skader som ikke ødelegger slimhinnen → epitel-hyperkeratinisering eller hyperplasi av underliggende bindevev (protesegrnulom)
- ▶ Ved partialproteser er det ikke uvanlig hvis okklusale opplegg mangler



Underschnitt



b

7d. Det gjør vondt langs protesen!

▶ Sjekk:

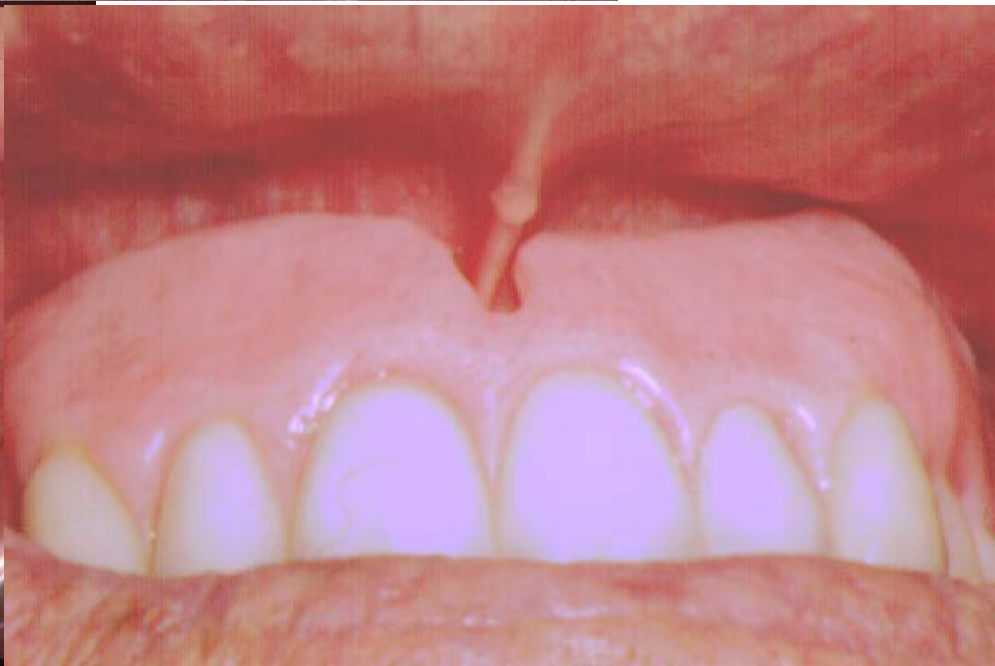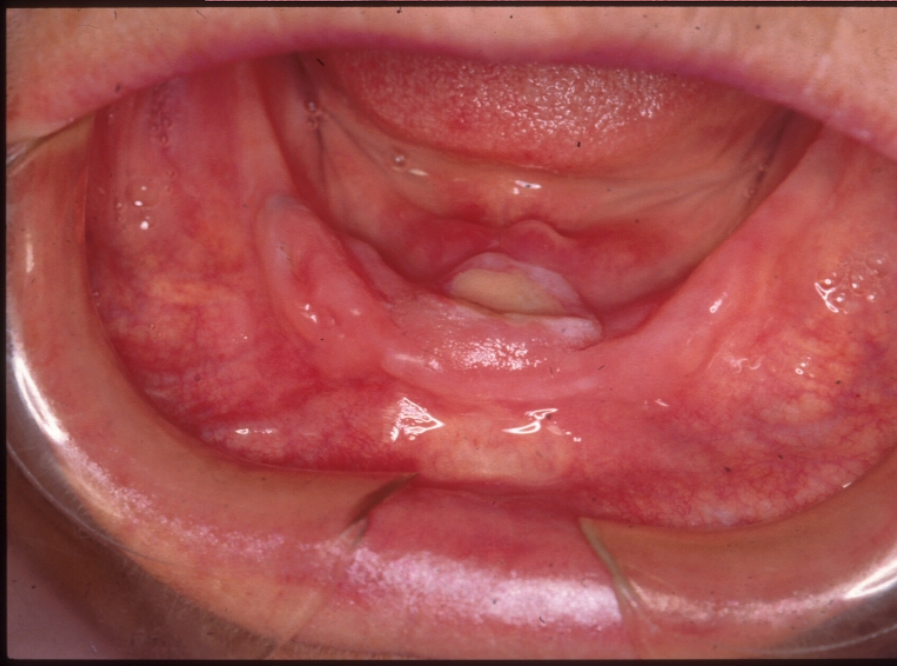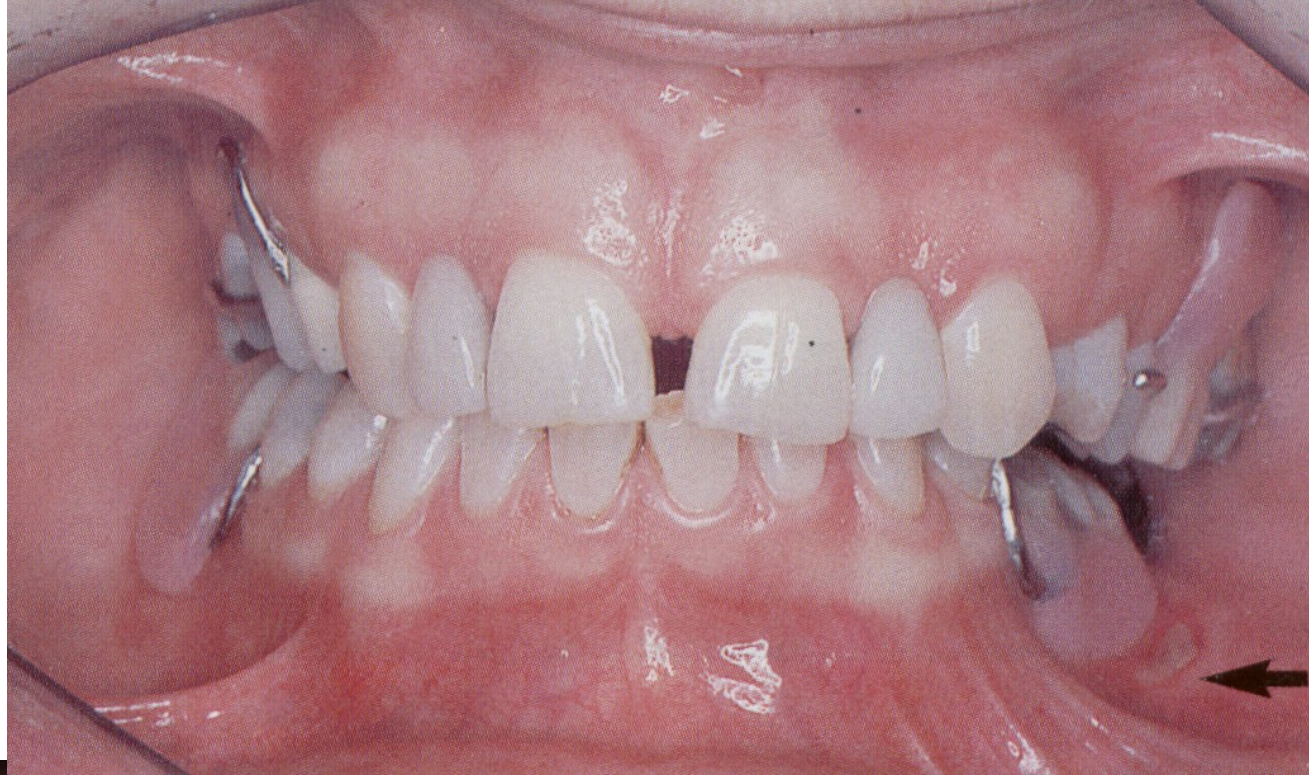- Begrenset eller utstrakt?
- Med eller uten erytem?

Tiltak:

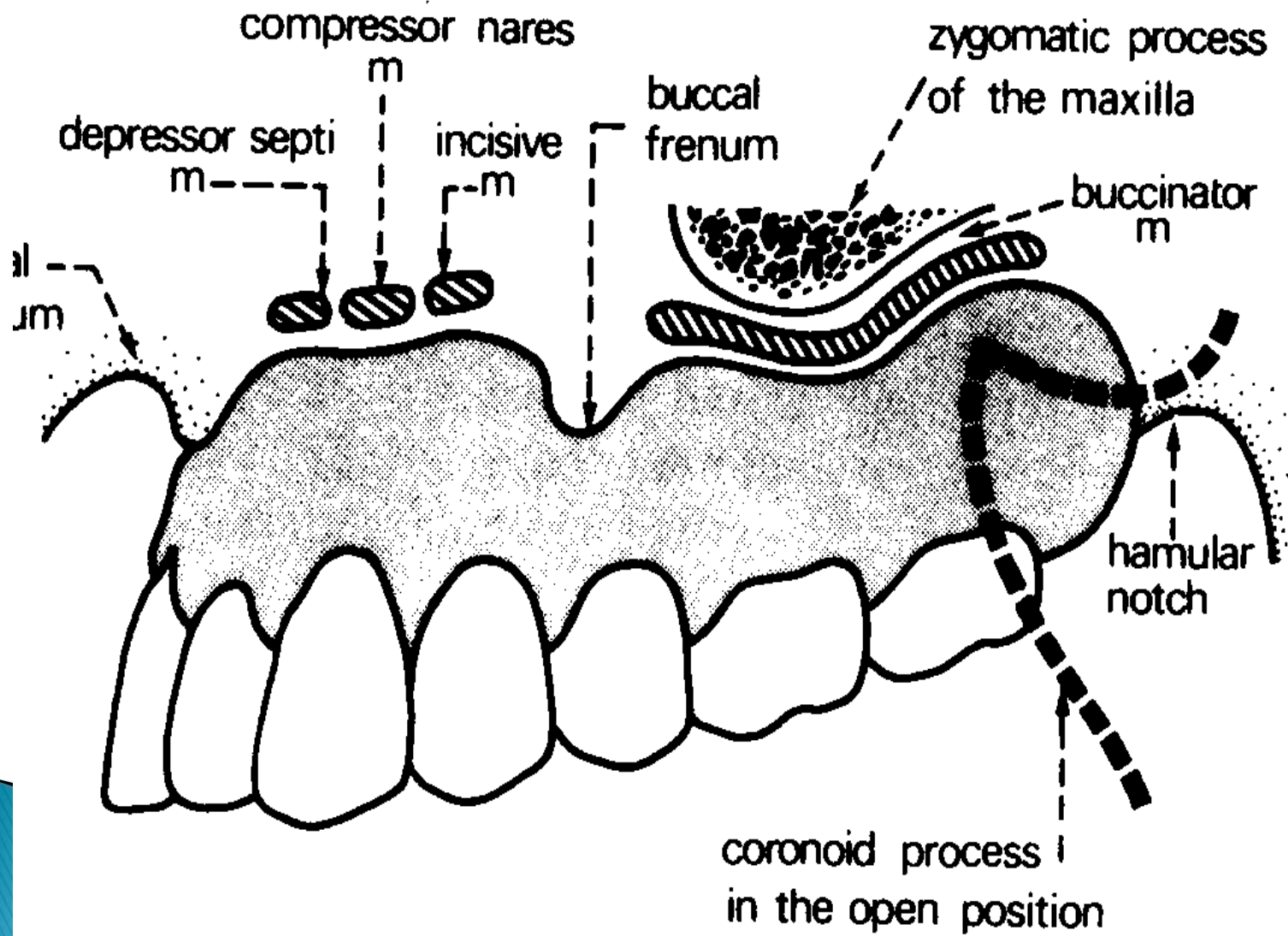
Fjerne eventuell overekstensjon

Sjekk undersnitt og dekubitus

Vurder kirurgi



Anatomiske strukturer i overkjeven



Anatomiske strukturer i underkjeven

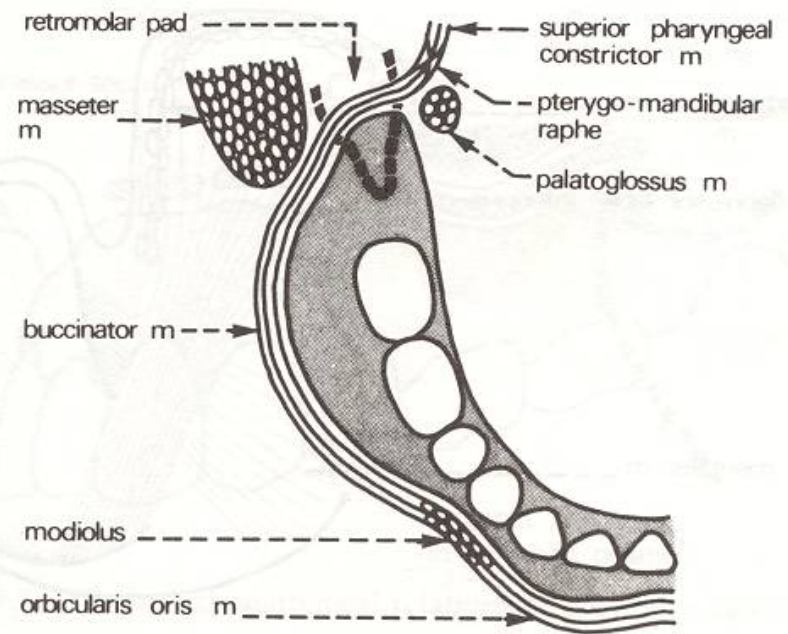


Figure 9.5 The buccal and distal anatomical relations of the lower denture

Prosthetic Treatment of the Edentulous Patient

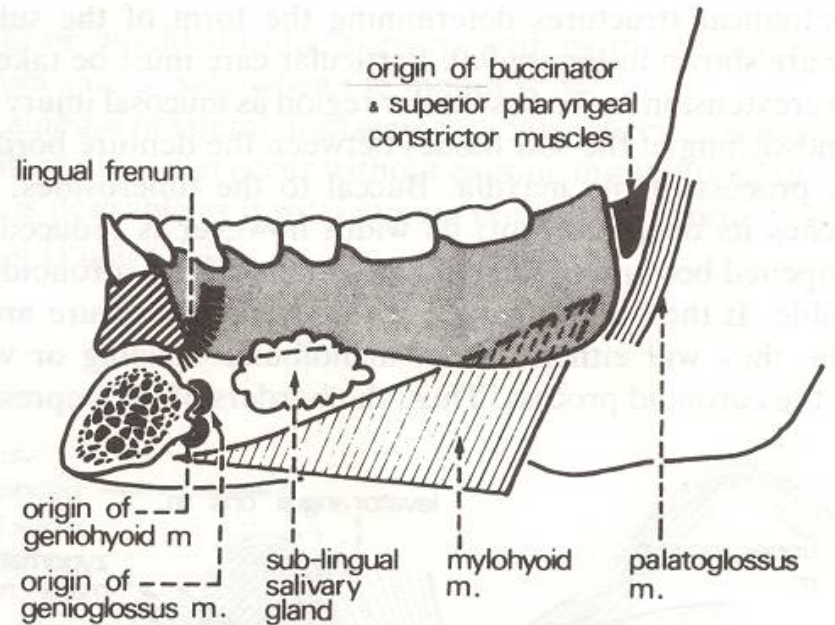
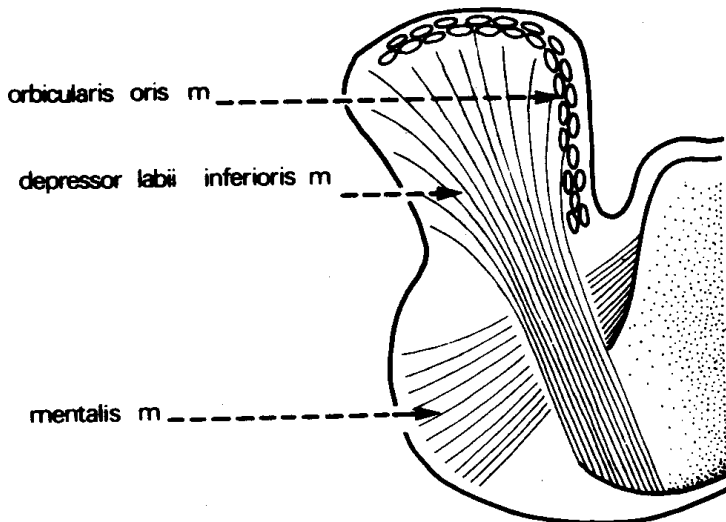


Figure 9.6 The lingual anatomical relations of the lower denture

8. Jeg vil ha nye proteser!


1. Hva er hovedproblemet?

a. anatomi


b. fysiologi

c. psykologi


8a. Er problemet relatert til anatomi?

- ▶ Kjevekammen morfologi
 - ▶ Proteseunderlagets utstrekning, form og kvalitet
 - ▶ Tungens størrelse
 - ▶ Leppe / kinnmatriens volum
 - ▶ Underkjevens bevegelsespotensiale
 - ▶ Intermaxillær avstand
- 

8b. Er problemet relatert til fysiologi?

- ▶ Tungeaktivitet
 - ▶ Leppe / kinn aktivitet
 - ▶ Brekningsreflekser
 - ▶ Salivasjon
 - ▶ Læringspotensiale
- 


8c. Er problemet relatert til psykologi?

- ▶ Aversjon mot avtakbar protese
 - ▶ Realitetssans / forventningsnivå
 - ▶ Læringspotensiale
- 

Uansett: Informer før eventuell behandling!

- ▶ Fysiognomi kan bygges opp
- ▶ Tanneksponering kan styres
- ▶ Mimisk aktivitet kan påvirkes i noe grad
- ▶ Talefunksjon krever øvelse
- ▶ Tyggefunksjon krever øvelse, den blir sjelden problemfri
- ▶ Helproteser er løse proteser

Samt: Forebygg senere problemer:

- ▶ Diagnostisere nøye pasientens problemer og plager
 - ▶ Kartlegge alle anatomiske, fysiologiske og psykologiske forutsetninger
 - ▶ Vurdere årsaker til pasientens ønske om ny protese
 - ▶ Informere om alternative behandlingsvalg, muligheter og begrensninger
 - ▶ Konstruere adekvat protese
 - ▶ Bistå / hjelpe pasienten til å mestre bruk av protesen(e)
- 

9. Protesen er gått i stykker!

“Gjennomsnittsprotesen” viser:

Okklusal slitasje 17–16%

Tidligere rebasering 17–16%

Manglende integritet 15–9%

Reparasjoner blir hovedsakelig utført pga

fraktur 38% (hvorav 29% midtlinje)

løs tann 33%

10. Jeg biter meg i kinnet / leppene!

1. Årsak:

- For stor interokklusalavstand
- Inadekvate buccalflate-relasjoner

Hvis det er nye proteser vil problemet normalt avta etterhvert

Tiltak:

Runde buccalcuspe i underkjeven